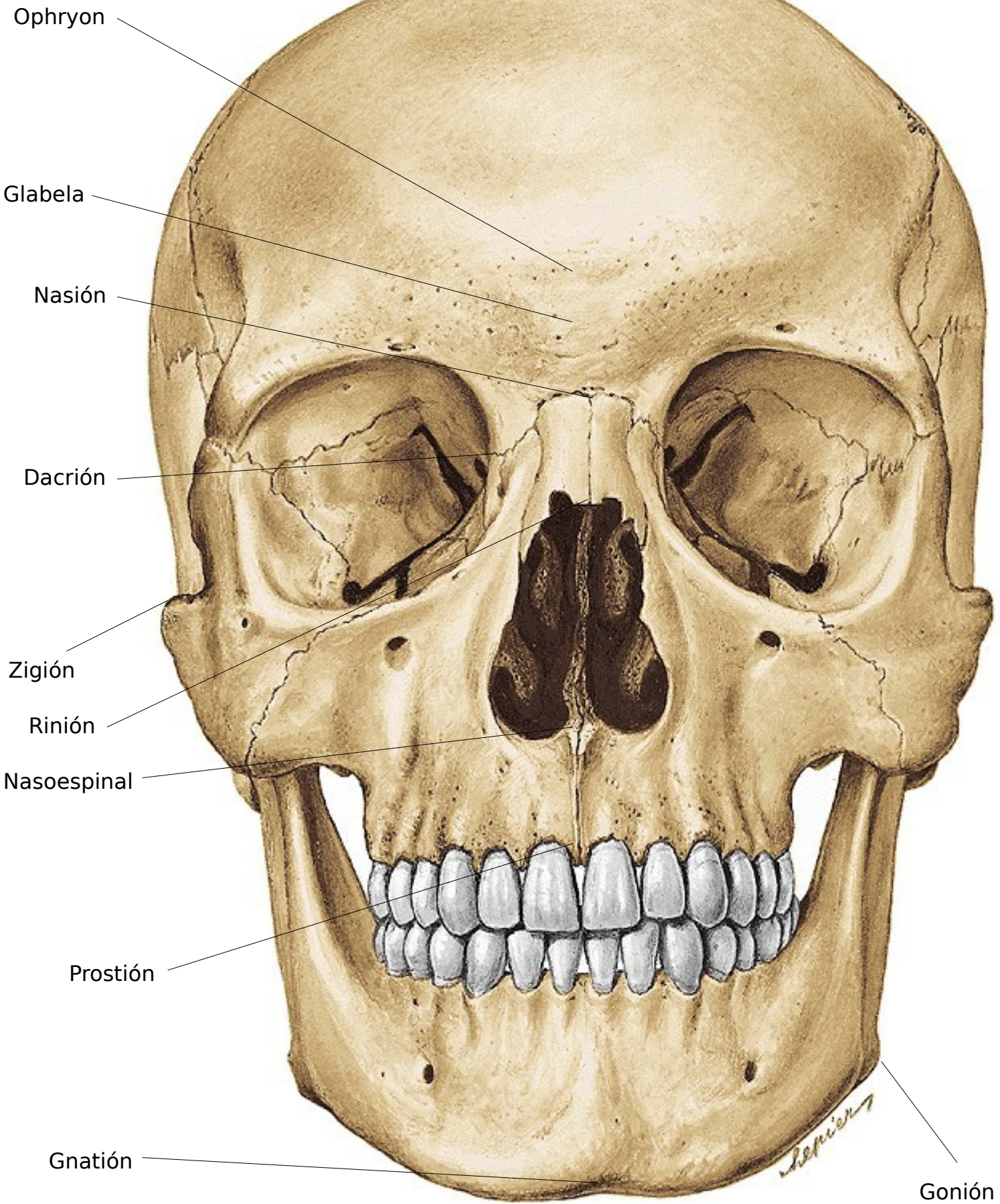


Puntos Craneométricos – Norma Anterior



Ophryon

Glabela

Nasión

Dacrión

Zigión

Rinión

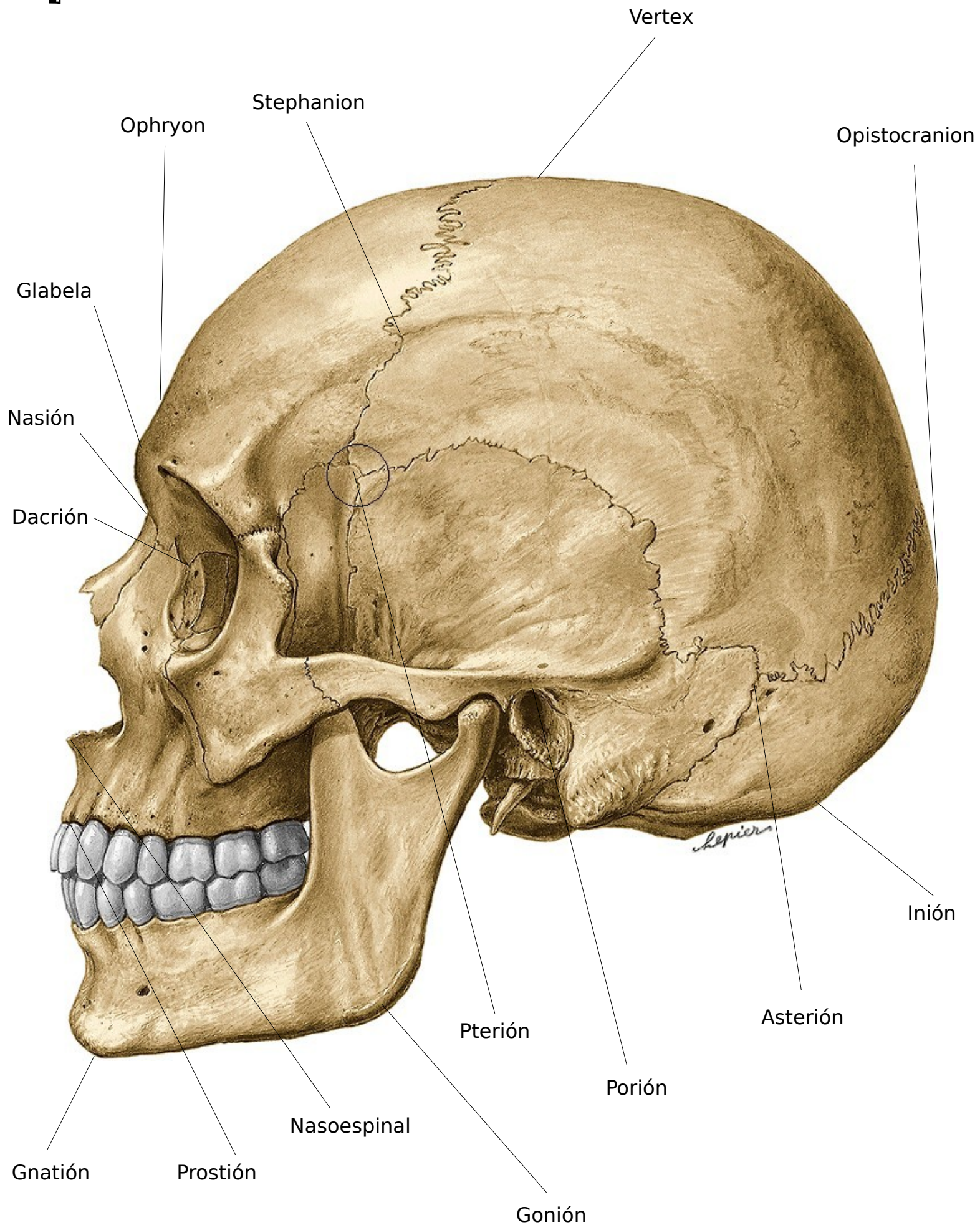
Nasoespinal

Prostión

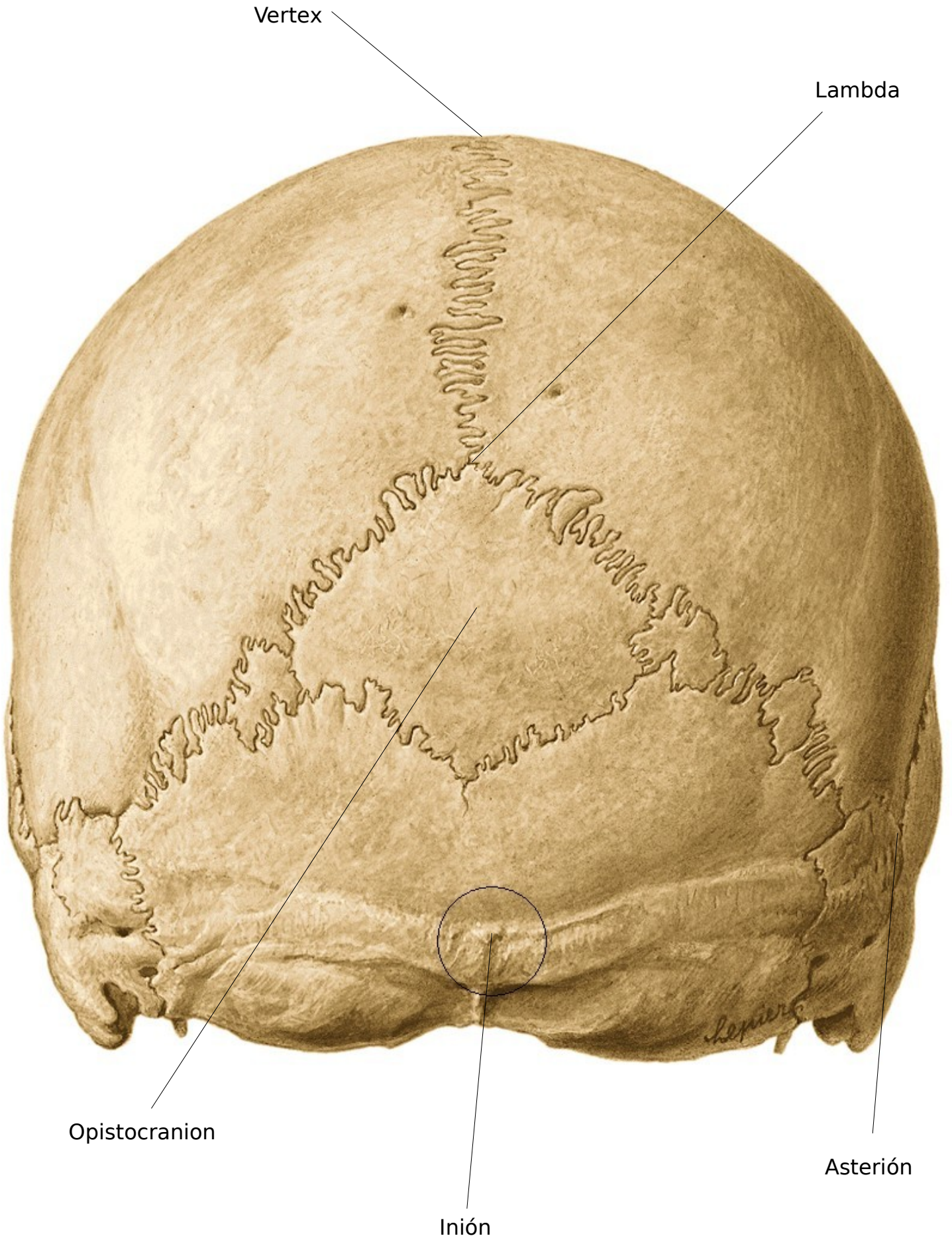
Gnatión

Gonión

Puntos Craneométricos – Norma Lateral



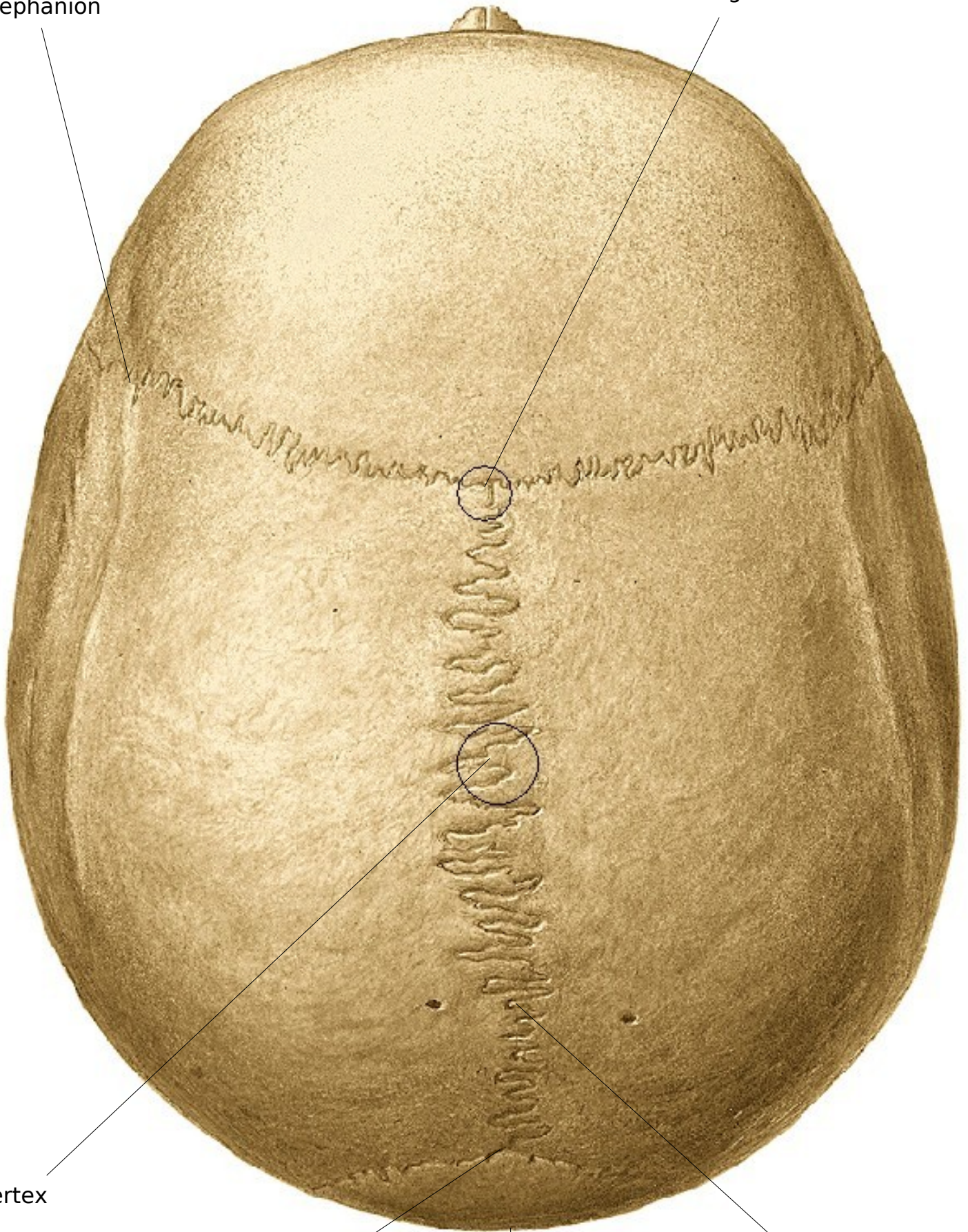Puntos Craneométricos – Norma posterior



Puntos Craneométricos – Norma Superior

Stephanion

Bregma



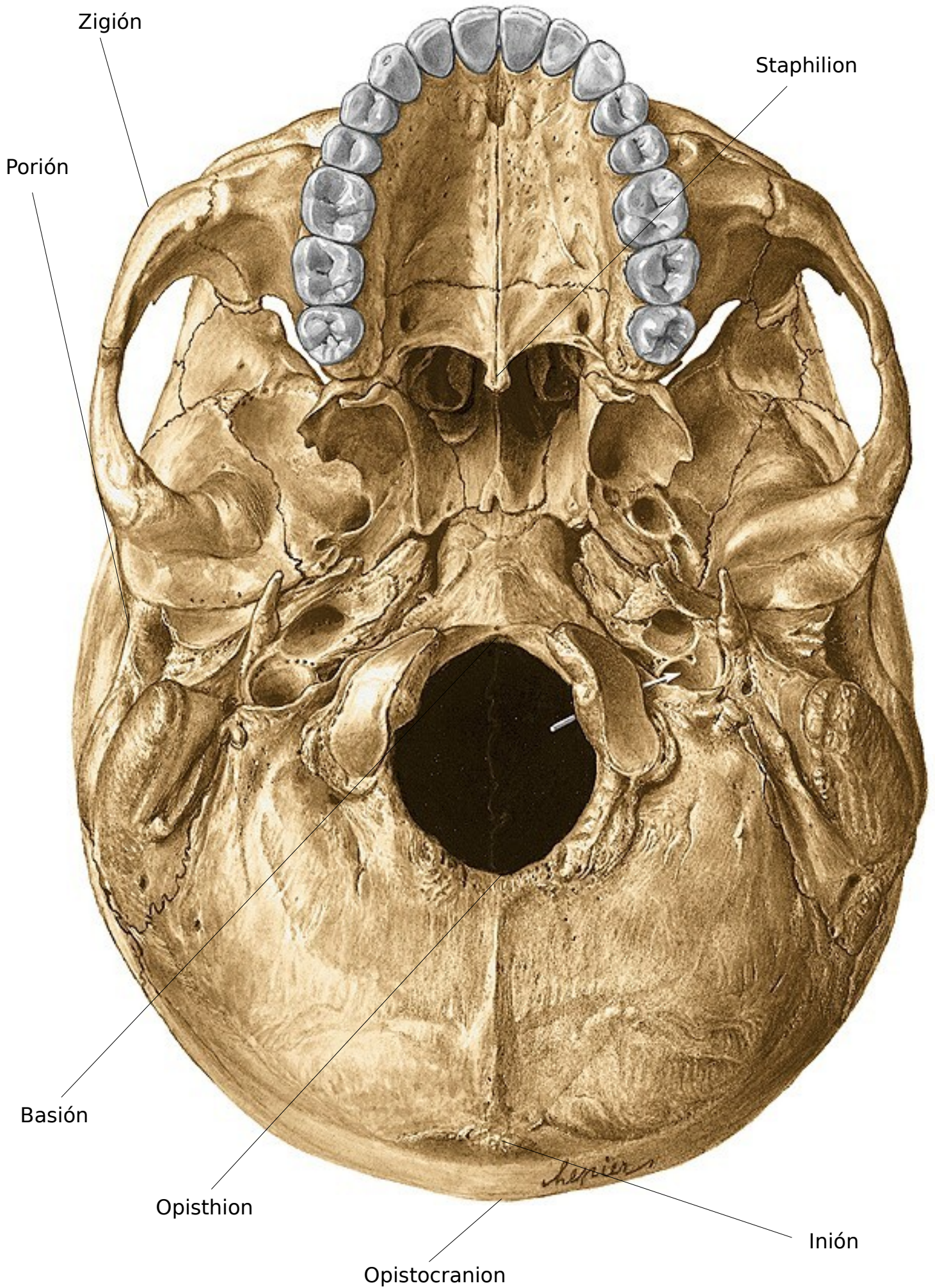
Vertex

Lambda

Opistocranion

Obelión

Puntos Craneométricos – Norma Inferior



Puntos Craneométricos

Los puntos craneométricos principales los podemos dividir en impares - medios y pares - laterales

Los impares - medios son:

- *Basión*: punto virtual en el centro del borde ventral del agujero occipital
- *Opisthion*: centro del borde dorsal del agujero occipital
- *Inión*: protuberancia occipital externa
- *Opistocranión*: punto más posterior del hueso occipital en la línea media
- *Lambda*: cruce de las suturas sagitales y lambdoideas
- *Obelión*: punto sagital entre los dos agujeros parietales
- *Vertex*: punto más superior de la sutura interparietal
- *Bregma*: cruce de las suturas sagital y coronal
- *Metopión*: punto sagital entre las dos protuberancias frontales (difícil de determinar)
- *Ophryon*: punto sagital supraglabelar (depresión)
- *Glabela*: corresponde a la protuberancia frontal media
- *Nasión*: punto de reunión de la sutura internasal con el frontal
- *Rinión*: punto distal de la sutura internasal
- *Nasoespinal*: espina nasal anterior
- *Prostión*: punto distal de la sutura intermaxilar (si existe) o entre las apófisis alveolares de los dos incisivos
- *Mentoniano*: punto virtual más saliente de la eminencia mentoniana
- *Pogonión*: punto más anterior de la protuberancia mentoniana
- *Gnatión*: punto más anterior e inferior de la mandíbula en la línea media
- *Staphilion*: corresponde a la espina nasal posterior

Los pares - laterales son:

- *Stephanion*: cruce de la sutura coronal con la línea temporal superior
- *Pteriión*: punto virtual en el centro de la sutura ptérica o parietofrontoesfenoidal; llamándose propterión y metapterión los extremos anterior y posterior de esta sutura
- *Poriión*: punto sobre el borde superior del conducto auditivo externo
- *Euryon*: corresponde al centro de la tuberosidad parietal
- *Asteriión*: confluencia de las suturas lambdoidea, parietomastoidea y occipitomastoidea
- *Dacriión*: confluencia de la sutura lacrimomaxilar con el frontal
- *Goniión*: parte externa en el vértice del ángulo de la

mandíbula

- *Zigión*: punto más prominente del arco cigomático

Referencias

1. Orts-Llorca, Francisco: **Anatomía Humana**. Tomo N° 1. Barcelona: Editorial Científico-Médica, 5ª ed., 1979
2. Sobotta, J. y Becher, H. **Atlas de Anatomía Humana**. Madrid: Editorial Médica Panamericana, 20ª ed., 1994